تشتمل العين من الناحية التشريحية على:

أ- الأعضاء الملحقة. ب- كرة العين (المقلة)

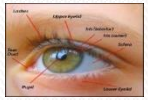

. أ- الأعضاء الملحقة:

I- الأول: الأعضاء الملحقة الواقية الحامية.

II- الثاني: الأعضاء الملحقة المحركة.

الأعضاء الملحقة الواقية الحامية:تشمل مايلي

المحجر(جوف الحجاج)- محفظة تينون - الجفنان – الأهداب – الملتحمة - المؤق - حاجبان - -الغدد الدمعية .

- أما **الأعضاء الملحقة المحركة:**

فهي عضلات ترتكز من جهة على كرة العين، ومن جهة أخرى على جدران الجوف الحجاجي.وتحرك العين داخل المحجر وهى ست عضلات:

- أربع منها **مستقيمة** : العضلة المستقيمة **العلوية** - العضلة المستقيمة **السفلية** - العضلة المستقيمة **الأنسية** - العضلة المستقيمة **الوحشية**
- واثنتان **منحرفتان** : العضلة المنحرفة **الكبرى** - العضلة المنحرفة **الصغرى**

منظر جانبي

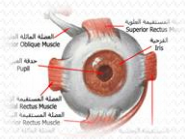

منظر أمامي

كرة العين (المقلة)Eye ball:

إذا أجرينا **مقطعاً سهمياً** بكرة العين نلاحظ مايلي :

الأغشية المغلفة أوطبقات العين :

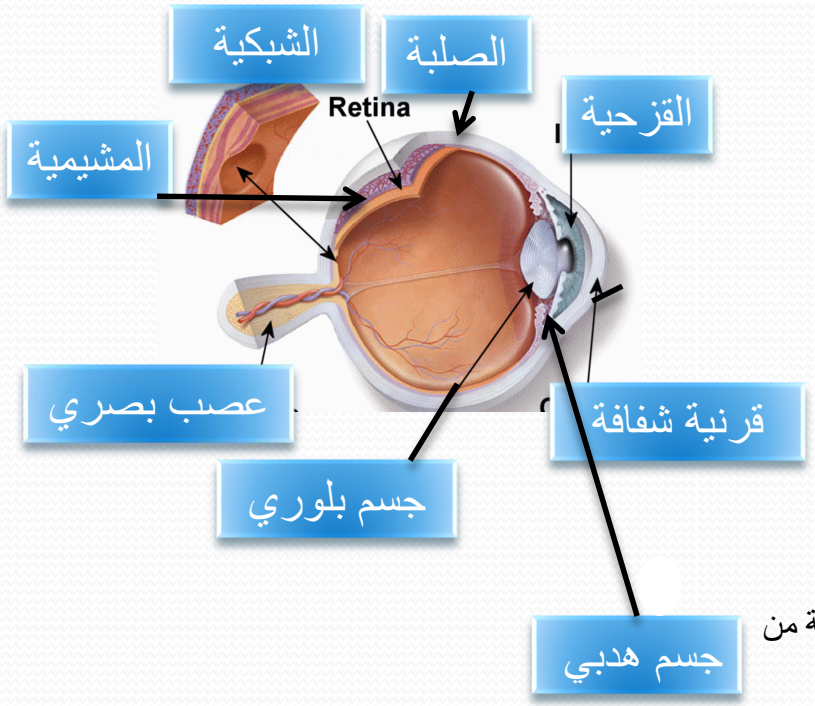

١) الطبقة الخارجية الليفية: تتكون من :

الصلبة (Sclera) - **القرنية**.الشفافة (Cornea).

٢) الطبقة المتوسطة العضلية الوعائية:تشتمل على أقسام ثلاثة:

المشيمية Choroide - الجسم الهدبي Ciliary body –

القزحية Iris .

٣) الطبقة الداخلية العصبية(الشبكية) Retina:

ويمكن أن نقسمها إلى قسمين:

- **شبكية أمامية** ليس لها دور في الإبصار.
- **شبكية خلفية** هي الحساسة بالضوء، وارسال نبضات كهربائية من خلال العصب البصري إلى المخ.

الأوساط الشفافة أو الكاسرة :

2 القرنية الشفافة Cornea

١ الملتحمة conjunctiva

4

الجسم البلوري Lens

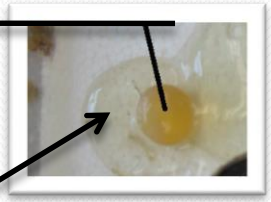

5 الخلط الزجاجي Vitreous Body

3 الخلط المائي Aqueous Humourd

يخرج اثناء التشريح قوامه يشبه االماء

خطوات التشريح

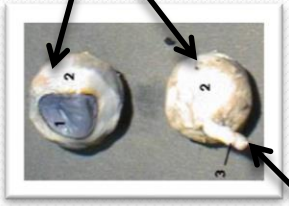

عصب بصري

كؤيس خلفي

كؤيس أمامي